

SURAT KETERANGAN

Nomor: 384/UNUSA/Adm-LPPM/V/2019

Lembaga Penelitian dan Pengabdian Kepada Masyarakat (LPPM) Universitas Nahdlatul Ulama Surabaya menerangkan telah selesai melakukan pemeriksaan duplikasi dengan membandingkan artikel-artikel lain menggunakan perangkat lunak **Turnitin** pada tanggal 03 Mei 2019.

Judul : Pengaruh Pemberian Topikal Ekstrak Kolagen Kulit Lele Sangkuriang (*Clarias Gariepinus* Var) Terhadap TNF-A Dan Jumlah Fibroblast Pada Luka Bakar Derajat Dua Tikus Wista

Penulis : Aisyah, Zainatul Mufarikoh, Ary Andini

Identitas : Medical and Health Science Journal

No. Pemeriksaan : 2019.05.03.158

Dengan Hasil sebagai Berikut:

Tingkat Kesamaan diseluruh artikel (*Similarity Index*) yaitu 18%

Demikian surat keterangan ini dibuat untuk digunakan sebagaimana mestinya

Surabaya, 03 Mei 2019

Ketua LPPM,



Dr. Istas Pratomo, S.T., M.T.

NPP. 16081074

LPPM Universitas Nahdlatul Ulama Surabaya

Website : lppm.unusa.ac.id

Email : lppm@unusa.ac.id

Hotline : 0838.5706.3867

Paper

by Aisyah 1

Submission date: 03-May-2019 01:56PM (UTC+0700)

Submission ID: 1124117827

File name: Artikel_1.pdf.pdf (3.96M)

Word count: 2163

Character count: 13004

8
PENGARUH PEMBERIAN TOPIKAL EKSTRAK KOLAGEN KULIT
IKAN LELE SANGKURIANG (*CLARIAS GARIEPINUS VAR*)
8
TERHADAP TNF-A DAN JUMLAH FIBROBLAST PADA LUKA
BAKAR DERAJAT DUA TIKUS WISTAR

Aisyah¹, Zainatul Mufarikoh², Ary Andini³

¹Staf Pengajar Kedokteran Fisik dan Rehabilitasi Medik, Fakultas Kedokteran, Universitas Nahdlatul Ulama Surabaya

²Staf Pengajar Sistem Informasi, Fakultas Teknik, Universitas Nahdlatul Ulama Surabaya

³Staf Pengajar Analis Kesehatan, Fakultas Kesehatan, Universitas Nahdlatul Ulama Surabaya

Email: aisyahdr@unusa.ac.id

ABSTRACT

Background: Collagen has vital role on healing process of burn injuries, mainly in connective tissue. Collagen triggers fibroblast proliferation, support to form new granulation tissue and epithelium around wound. Wound treatment through collagen extract of Sangkuriang catfish skin can increase healing process. It stimulates humidity on level II burn injuries and encourage re-epithelization, proliferation and cell migration also increases growth. **Methods:** This is an experimental studies using 4 groups of Rattus Norvegicus (Wistar strain). All of the group get a burn injuries in their back skin. Control group 1 (K1) was treated by lidocaine for three days and control group 2 (K2) for ten days. Whereas treatment group 1 (P1) get lidocaine and collagen extract from Sangkuriang cat fish for 3 days and treatment group 2 (P2) for 10 days. **Result:** Number of fibroblast/field of view on treatment group showed significantly increased compared control groups on the 3rd days ($P=0,046$) and the 10th ($P=0,004$). Percentage of TNF- α on level II-burn injuries in wistar rats showed significant difference. Percentage of TNF- α lower than treatment group and showed significant lowering level compared control groups on the 10th ($P=0,022$). **Conclusion:** Increasing of fibroblast number and lowering level of TNF- α significantly showed collagen extract of Sangkuriang cat fish skin accelerate wound healing process.

Keywords: Burn Injuries, Catfish, Collagen, Fibroblast, TNF- α

5 PENDAHULUAN

Luka bakar merupakan salah satu masalah yang cukup serius bagi dunia kesehatan. Menurut Riset Kesehatan Dasar (Riskesdas), 2013 prevalensi cedera akibat luka bakar di Indonesia mencapai 13 pada tahun 2013. Pada luka bakar derajat 2 (partial thickness burn) terjadi kerusakan pada seluruh epidermis dan sebagian dermis dengan indikasi dapat bulla, sedikit oedem, serta nyeri berat. Pada proses penyembuhan luka terdapat empat fase yang terlibat yaitu fase haemostasis, inflamasi, fase proliferasi dan fase remodelin.

Pada fase inflamasi, monosit berdiferensiasi menjadi makrofag yang menginduksi aktivasi sitokin pro-inflamasi, yaitu Tumor Necrosis Factor- α (TNF- α). Pada fase proliferasi terjadi proliferasi fibroblast yang memicu penyusunan

ekstra seluler matriks (ECM) dan keratinosit untuk reepitelisasi. Pemeriksaan TNF- α pada proses penyembuhan luka dapat diamati secara imunohistokimia dan jumlah fibroblast dapat diamati secara histopatologi.

Stress Oksidatif terjadi ketidakseimbangan antara anti-ROS antioksidan dengan radikal bebas [Reactive Oxygen Spesies (ROS)] yang berlebihan di dalam tubuh. Jika terjadi stress oksidatif pada luka akan mengakibatkan intensitas proses oksidasi pada jaringan luka meningkat dan menimbulkan kerusakan yang lebih parah pada jaringan tersebut. Malondialdehyde (MDA) sebagai produk katabolisme dari membrane fosfolipid yang menjadi pertanda adanya stress oksidatif. Konsentrasi MDA plasma lebih tinggi pada penderita luka bakar tertentu, seperti terjadi pada pasien luka bakar yang

mengalami kerusakan jaringan yang cukup parah dan masa penyembuhan yang lama.

Dalam mempercepat proses penyembuhan luka dibutuhkan suasana lembab karena dapat meningkatkan re-epitelisasi dan menstimulasi proliferasi dan migrasi sel epitel, meningkatkan aktivitas growth factor yang memelihara oksigen permukaan yang cukup dan menjaga transport nutrisi (Hidayat, 2013). Oleh karena itu moiststate telah banyak diaplikasikan pada hidrogels dan pembalut luka (wound dressing) agar proses penyembuhan luka bisa berjalan optimal dan cepat. Salah satu bahan yang telah banyak digunakan untuk menjaga suasana lembab pada luka adalah kolagen. Kolagen berperan secara vital pada proses penyembuhan luka pada jaringan konektif. Makrofag pada luka melepaskan FGF dan TGF- β sehingga merangsang proliferasi fibroblast dan menghasilkan kolagen (Gaspar, et al.,2012).

Kolagen kulit atau sisikikan lebih unggul jika dibandingkan dengan kolagen ternak dan unggas karena bebas dari Bovine Spongiform Encephalopathy (BSE), Transmissible Spongiform Encephalopathy (TSE) dan Foot and Mouth Disease (FMD) (Singh et al.,2010) yang banyak menjangkit hewan ternak dan unggas. Selain itu, kolagen ikan halal untuk dikonsumsi dan mendukung dalam penyembuhan luka dengan resiko tingkat imunoreaktif yang rendah. Kolagen kulit atau sisikikan memiliki kandungan glisin yang relative tinggi untuk tetap menjaga suasana lembab pada kulit, dan kandungan hidroksi prolin yang relatif rendah sehingga menyebabkan kolagen ikan cenderung lebih elastic dibandingkan pada kolagen unggas dan hewan ternak. Pada penelitian ini digunakan sumber kolagen yang berasal dari kulit ikan Lele Sangkuriang (*Clarias gariepinus var*) yang menjadi limbah dari homeindustry pembuatan nugget dan kerupuk ikan Lele di kecamatan Tanggulangin, Sidoarjo. Dengan demikian pemanfaatan ekstrak topical kolagen kulit ikan Lele sebagai terapi penyembuhan luka akan memberikan sumbangsih pada perkembangan dan kemajuan obat di Indonesia berbasis eco-green.

METODE PENELITIAN

1 Ekstraksi Kolagen Kulit Ikan Lele Sangkuriang

Ekstraksi kolagen kulit Ikan lele Sangkuriang dilakukan dengan melakukan masrasi kulit ikan lele Sangkuriang sebanyak 500 g dalam HCl 2% selama 48 jam dengan perbandingan 1:8 (w/v) dan disimpan dalam lemari es. Filtrat (cairan hasil penyaringan) dipisahkan dengan residunya menggunakan kain penyaring sifon yang memiliki ukuran por $\pm 0,5$ mm. Kemudian filtrat dinetralisasi dengan menggunakan NaOH 1M pada pH netral sekitar 7. Saat mendekati pH netral, akan terlihat serat kolagen. Selanjutnya serat kolagen didiamkan selama 24 jam sehingga mengendap di dasar beakerglass. Akhirnya, kolagen disaring dengan menggunakan kain penyaring dengan ukuran pori ± 1 μ m sehingga didapatkan ekstrak kolagen kulit ikan lele Sangkuriang.

PERLAKUAN KE HEWAN COBA

14 Penelitian ini menggunakan tikus putih jantan (*Rattus norvegicus*) galur Wistar berusia sekitar 3 bulan yang sehat dan memiliki berat 200-250 gram. Dari jumlah sampel yang telah memenuhi syarat diambil secara alokasi random dan dibagi menjadi 2 kelompok, yaitu kelompok kontrol (K) dan kelompok perlakuan (P). Kelompok kontrol dibagi menjadi kelompok kontrol 1 (K1) dan kelompok kontrol 2 (K2). Kelompok perlakuan dibagi menjadi kelompok perlakuan 1 (P1) dan kelompok perlakuan 2 (P2). Pada kelompok tikus kontrol 1 (K1), tikus dikenai luka bakar pada punggung dan dioleskan lidocain selama 3 hari dan kelompok tikus kontrol 2 (K2) selama 10 hari. Pada kelompok tikus Perlakuan 1 (P1), tikus dikenai luka bakar pada punggung dan dioleskan dengan lidocain selanjutnya dioleskan ekstrak kolagen kulit ikan Lele Sangkuriang selama 3 hari dan kelompok tikus perlakuan 2 (P2) selama 10 hari.

HASIL PENELITIAN

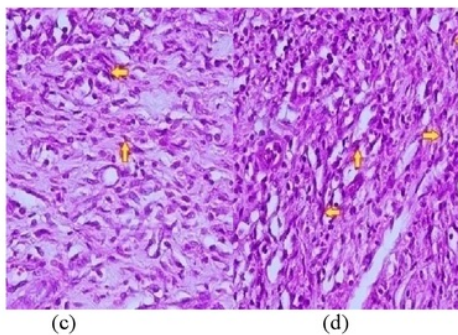
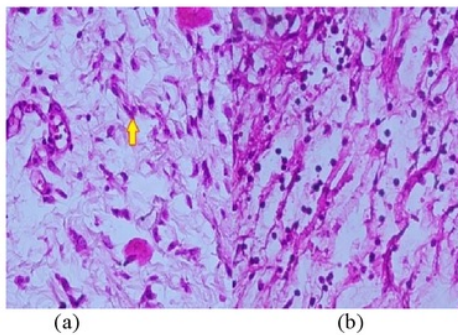
Analisis Jumlah Fibroblast

Hasil analisis statistik jumlah fibroblast / lapangan pandang berdasarkan hasil uji Mann Whitney jumlah fibroblas hewan coba pada kelompok K1, P1, K2, dan P2 dirangkum pada tabel 2. Uji Mann Whitney dilakukan apabila membandingkan hanya 2 populasi yang berbeda.

Tabel 1. Hasil analisis jumlah fibroblast tikus Wistar

Kelompok	Mean± Std	P-value
K1	10,600 ± 1,140	0,046
P1	12,400 ± 2,408	
K2	20,800 ± 1,923	0,004
P2	41,400 ± 4,615	

Keterangan: P-value < α , $\alpha=0,05$

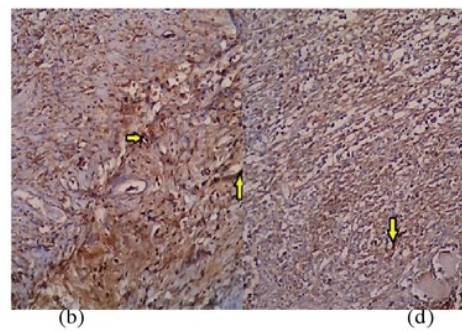
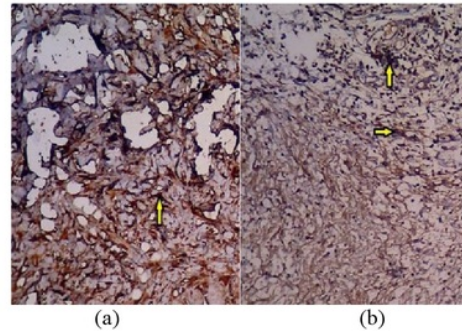


Gambar 1. Gambaran Histopatologi fibroblast dengan pewarnaan HE dan pembesaran 400 kali.

a) fibroblast K1; b) fibroblast P1; c) fibroblast K2; fibroblast P2.

HASIL DAN ANALISIS EKSPRESI TNF-A

Hasil analisis statistik prosentase ekspresi TNF- α berdasarkan hasil uji Mann Whitney hewan coba pada kelompok K1, P1, K2, dan P2 dirangkum pada tabel 3.



Gambar 2. Interpretasi imuno histokimia TNF- α pada pembesaran 100 kali. a) K1; b) P1; c) K2; d) P2.

Tabel 2. Hasil analisis interpretasi TNF- α luka bakar tikus Wistar

Kelompok	Mean± Std	P-value
K1	55,000± 19,748	0,388
P1	43,333± 22,509	
K2	31,667± 19,408	0,022
P2	10,000± 10,954	

Keterangan: P-value < α , $\alpha = 0,05$

Berdasarkan table 1 menunjukkan pada hari ke-3 kelompok P1 memiliki jumlah fibroblast lebih tinggi dibandingkan kelompok K1. Pada hari ke-10 kelompok P2 memiliki jumlah fibroblast lebih tinggi dibandingkan kelompok K2. Berdasarkan hasil uji Mann Whitney dengan SPSS 16.00 menunjukkan terjadi perbedaan yang signifikan antara K1 dan P1, K2, dan P2 sehingga dapat disimpulkan bahwa pemberian ekstrak kolagen kulit ikan Lele sangkuriang pada luka bakar derajat II tikus Wistar mampu meningkatkan jumlah fibroblast baik pada hari ke-3 dan ke-10 selama masa penyembuhan.

Pemeriksaan mikroskopis dilakukan secara histopatologi dengan membuat preparat dari spesimen luka bakar tikus. Pewarnaan dilakukan dengan menggunakan hematoxylin eosin (HE). Bentuk fibroblast pada pembacaan histopatologi dengan pewarnaan HE pada pembesaran 400x yaitu berbentuk serabut panjang dengan inti sel yang tampak pipih kehitaman. Pada gambar 1 fibroblast ditunjukkan pada penunjuk warna kuning. Hasil pembacaan menunjukkan jumlah fibroblast pada perlakuan kelompok P1 lebih tinggi daripada kelompok K1, dan perlakuan kelompok P2 lebih tinggi daripada kelompok K2.

Berdasarkan tabel 2 menunjukkan pada hari ke-3 kelompok P1 memiliki prosentase TNF- α lebih rendah dibandingkan kelompok K1. Pada hari ke-10 kelompok P2 memiliki TNF- α lebih rendah dibandingkan kelompok K2. Berdasarkan hasil uji Mann Whitney dengan SPSS 16.00 menunjukkan terjadi perbedaan yang signifikan antara K1 dan P1, K2 dan P2, hal ini menunjukkan bahwa pemberian ekstrak kolagen kulit ikan Lele Sangkuriang pada luka bakar derajat II tikus Wistar mampu menurunkan prosentase TNF- α baik pada hari ke-3 maupun hari ke-10 secara signifikan.

KESIMPULAN

Dari hasil penelitian ini dapat disimpulkan bahwa pemberian ekstrak kolagen kulit ikan Lele Sangkuriang dapat membantu penyembuhan luka bakar derajat II tikus Wistar, dengan menurunkan TNF- α dan meningkatkan jumlah fibroblast.

DAFTAR PUSTAKA

- Boateng, Joshua S. Matthews, Kerr H. Stevebs, Hward N.E. Eccleston, Gillia M. 2008. Wound Healing Dressings and Drug Delivery Systems: A Review. Journal of Pharmaceutical Science, Vol. 97, No. 8, August 2008
- Bryan, Nicholas. Ahswin, Helen. Smart, Neil. Bayon, Yves. Wohlert, Stephen. Hunt, John A. 2012. Reactive Oxygen Species (ROS) – A Family Fate Deciding Molecules Pivotal in Constructive Inflammation and Wound Healing. European Cells and Material Vol 24. 2012 (pages 249-265)
- Dewi, Yulia Ratna Sintia. 2013. Luka Bakar: Konsep Umum dan Investigasi berbasis Klinis Luka Antemortem dan Postmortem. Universitas Udayana
- Soni, A. Dwivedi, V. K. Chaudhary, M. Srivastava, S. M, Naithani, V. 2010. Efficacy of Ampucare: A Novel Herbal Formulation for Burn Wound Healing Versus Other Burn Medicines. Asian Journal of Biological Sciences 3 (1): 18-27, 2010
- Eming, Sabine A. Krieg, Thomas. Davidson, Jeffrey M. 2007. Inflammation in Wound Repair: Molecular and Cellular Mechanisms. Journal of Investigative Dermatology (2007), Volume 127
- Fore, Jane. 2014. Type I Collagen and Wound Healing. Tri-State Wound Care and Hyperbaric Center, Clarkston, Washington
- Geethalakshmi, R. Sakravarthi, C. Kritika, T. Kirubakaran, M. Arul. Sarada, D. V. L. Evaluation of Antioxidant and Wound Healing Potentials of Sphaeranthus amaranthoides Burm.f. BioMed Research International, Volume 2013, Article ID 607109, 7 pages
- Gelse, K. Poschl, E. Aigner, T. 2003. Collagen Structure, Function, and Synthesis. Advanced Drug Delivery, 2003;55:1531-1546

- Gusasi, Sulandri. 2011. Pengaruh Collagen Wound Dressing terhadap Penyembuhan Luka Kulit Tikus. Departemen/SMF Bedah Plastik Fakultas Kedokteran Universitas Airlangga/RSUD Dr. Soetomo
- Hidayat, Taufiq Sakti Noer. 2013. Peran Topikal Rkstraj Gel Aloe Vera pada Penyembuhan Luka Bakar Derajat Dalam pada Tikus. Karya Akhir, Departemen/SMF Ilmu Bedah Plastik Rekonstruksi dan Estetik, Fakultas Kedokteran/RSUD Dr. Soetomo, Surabaya
- Kementerian Kesehatan. 2013. Riset Kesehatan Dasar: Riskesdas 2013. Badan Penelitian dan Pengembangan Kesehatan Kementerian Kesehatan Republik Indonesia
- 1 Kordi H, M. K., Ghufroon. 2010. Budi Daya Ikan Lele di Kolam Terpal. Lily Publisher: Yogyakarta
- Liu, Hai Ying. 1 Li, Ding. Guo, ShiDong. 2006. Studies on Collagen from The Skin of Channel Catfish (*Ictalurus punctatus*). *Food Chemistry*, 2007;101:621–625
- Liu, Huinan. Webster, Thomas J. 2007. *Nanotechnology for The Generation of Hard and Soft Tissue*. World Scientific Publishing Co. USA
- Polla, Luigi L. Tacchini, Philippe. Neequaye, Alice. Polla, Ada. Polla, Barbara. Pouillot, Anne. 2011. *Natural Antioxidants and Their Effectson the Skin. Formulating, Packaging, and Marketing of Natural Cosmetic Products*, First Edition. John Wiley & Sons, Inc.
- Sahib, Salih A. S, Al-Kaisy, S. J, Al-Biati, H. A. K. How to decrease the incidence of Eschar Formation during The Use of Topical Povidone- Iodine Ointmentin The Treatment of Burns. *Annals of Burn and fire Disasters*-Vol. XIX-n. 1 –March 2006
- Saraf, S. Parihar, S. 2007. Burns Management: A Compendium. *Journal of Clinical and Diagnostic Research* [serial online] 2007 October [cited: 2007 Oct 1]; 5: 426-436
- Shoulders, Matthew D. Raines, Ronald T. 2009. Collagen Structure and Stability. *Annu. Rev. Biochem.* 2009. 78: 929–58
- Singh, Prabjeet. Benjakul, Soottawat. Maqsood, Sajid. Kishimura, Hideki. 2010. Isolation and Characterisation of Collagen Extracted from the Skin os Striped Catfish (*Pangasionodon hipophthalmus*). *Food Chemistry*, 2011; 124: 97-105
- 1 Triyono, Bambang. 2005. Perbedaan Tampilan Kolagen disekitar Luka Insisi pada Tikus Wistar yang diberi Infiltrasi Penghilang Nyeri Levobupivakain dan yang tidak diberi levobupivakain. Tesis, Magister Ilmu Biomedik dan Program Pendidikan Dokter Spesialis I bidang anesthesiologi, Universitas Diponegoro
- 3 Tsala, David Emery. Amadou, Dawe. Habtemariam, Solomon. 2013. Natural wound healing and bioactive natural products. *Phytopharmacology* 2013, 4(3), 532-560
- Tuan, Tai-Lan. Nichter, Larry S. 1998. *The molecularbasis of keloid and hypertrophic scarformation*. *Molecular Medicine Today*, January 1998. Elsevier Science Ltd.
- Turley, Andrew. 2015. Fish skin dressing helps heal wound. *Chemistry World*, 18 February 2015
- Vrabete, Maria. Spulber, Corina. 2011. Oxidative Stress-Implications in Burn Patient Undergo Surgery. *University of Medicine and Pharmacy Craiova*.

Paper

ORIGINALITY REPORT

18%

SIMILARITY INDEX

13%

INTERNET SOURCES

7%

PUBLICATIONS

7%

STUDENT PAPERS

PRIMARY SOURCES

1	dokumen.tips Internet Source	3%
2	Submitted to Universitas Nahdlatul Ulama Surabaya Student Paper	2%
3	gala.gre.ac.uk Internet Source	2%
4	documents.mx Internet Source	1%
5	SHOFI IQDA ISLAMI, AL MUNAWIR, IDA SRI SURANI WIJI ASTUTI. "The Effect of Bakiko (Spinach- Chitosan- Collagen) Membrane on Total Fibroblast in Burn Wound Grade II", Hang Tuah Medical journal, 2018 Publication	1%
6	www.scribd.com Internet Source	1%
7	onlinelibrary.wiley.com Internet Source	1%

8	es.scribd.com Internet Source	1%
9	Submitted to Universitas Jember Student Paper	1%
10	journal.unair.ac.id Internet Source	1%
11	Submitted to Universitas Brawijaya Student Paper	1%
12	pubs.acs.org Internet Source	1%
13	sakinahkreatif.blogspot.com Internet Source	1%
14	Submitted to iGroup Student Paper	1%
15	isa.niscair.res.in Internet Source	1%
16	Submitted to Politeknik Negeri Jember Student Paper	1%

Exclude quotes On
Exclude bibliography Off

Exclude matches < 1%