

## **SURAT KETERANGAN**

Nomor: 1493/UNUSA-LPPM/Adm-I/IX/2023

Lembaga Penelitian dan Pengabdian Kepada Masyarakat (LPPM) Universitas Nahdlatul Ulama Surabaya menerangkan telah selesai melakukan pemeriksaan duplikasi dengan membandingkan artikel-artikel lain menggunakan perangkat lunak **Turnitin** pada tanggal 04 September 2023.

Judul : *Effects of Giving Alfamangios on Cholesterol Levels and Pancreatic Appearance in Diabetes Mellitus Induced Rats*

Penulis : Rizki Nurmalya Kardina, Erna Dwi Murtasiyah, Andreas Putro  
Ragil Santoso 2 1, Fildzah Karunia Putri, Sheila Weni Astuti Arif

No. Pemeriksaan : 2023.09.06.506

Dengan Hasil sebagai Berikut:

**Tingkat Kesamaan diseluruh artikel (*Similarity Index*) yaitu 12%**

Demikian surat keterangan ini dibuat untuk digunakan sebagaimana mestinya

Surabaya, 06 September 2023

Ketua LPPM,



UNUSA  
LPPM

Achmad Syafiuddin, Ph.D.

NPP. 20071300

**LPPM Universitas Nahdlatul Ulama Surabaya**

Website : lppm.unusa.ac.id

Email : lppm@unusa.ac.id

Hotline : 0838.5706.3867

# Effects of Giving Alfamangios on Cholesterol Levels and Pancreatic Appearance in Diabetes Mellitus Induced Rats

*by Rizki Nurmalya Kardina*

---

**Submission date:** 04-Sep-2023 02:01PM (UTC+0700)

**Submission ID:** 2157442179

**File name:** s\_of\_Giving\_Alfamangios\_on\_Cholesterol\_Levels\_and\_Pancreatic.pdf (849.76K)

**Word count:** 3640

**Character count:** 22947



# Effects of Giving Alfamangios on Cholesterol Levels and Pancreatic Appearance in Diabetes Mellitus Induced Rats

## Efek Pemberian Alfamangios Terhadap Kadar Kolesterol Dan Gambaran Pankreas Pada Tikus Terinduksi Diabetes Mellitus

Rizki Nurmalya Kardina<sup>1\*</sup>, Andreas Putro Ragil Santoso<sup>2</sup>, Fildzah Karunia Putri<sup>1</sup>, Erna Dwi Murtasyah<sup>1</sup>, Sheila Weni Astuti Arif<sup>1</sup>

<sup>1</sup>Prodi Gizi, Fakultas Kesehatan, Universitas Nahdlatul Ulama Surabaya, Jawa Timur, Indonesia

<sup>2</sup>Prodi Analisis Kesehatan, Fakultas Kesehatan, Universitas Nahdlatul Ulama Surabaya, Jawa Timur, Indonesia  
Jl. Jemursari No. 51-57, Wonocolo, Surabaya, Jawa Timur, Indonesia. Tel.: (031) 8479070

### ABSTRACT

The isolate compound  $\alpha$ -Mangostin was the most dominant compound found in the rind and trunk of the mangosteen fruit tree (*Garcinia mangostana* L.). These compounds are reported to have many pharmacological activities such as antibacterial, antifungal, antidiabetic, anti-cancer and several other bioactivities. The aim of this research was to measure the activity of  $\alpha$ -Mangostin isolate using  $^{13}\text{C}$  and  $^1\text{H}$  NMR and to find out whether this compound had bioactivity on pancreatic physiology and histopathology in type II diabetes mellitus rats with the parameters measured were cholesterol and pancreatic histopathology. This research was conducted at the Laboratory of the Faculty of Veterinary Medicine, Airlangga University, Surabaya. This research is a true experimental type because the data were taken through laboratory tests with the treatment of the research sample. The sample in this study were rats with induced diabetes mellitus. 30 rats were separated into 5 groups for each group of 6 rats. The results of this study There are differences in the effect of giving alpha mangiostin on blood cholesterol levels in rats that have been induced by diabetes mellitus, and there is a change in the morphology of the pancreas caused by free radicals.

**Keywords:** Administration of alphas mangios, Cholesterol levels, Diabetes mellitus, Pancreas

### ABSTRAK

Senyawa isolat  $\alpha$ -Mangostin merupakan senyawa yang ditemukan paling dominan pada kulit buah dan batang pohon buah Manggis (*Garcinia mangostana* L.). Senyawa ini dilaporkan banyak memiliki aktivitas farmakologis seperti antibakteri, antifungal, antidiabetes, anti kanker dan beberapa bioaktivitas lainnya. Penelitian ini dilakukan bertujuan untuk mengukur aktifitas senyawa isolat  $\alpha$ -Mangostin menggunakan  $^{13}\text{C}$  and  $^1\text{H}$  NMR dan mengetahui apakah senyawa ini memiliki bioaktivitas pada faal dan histopatologi pankreas pada tikus diabetes mellitus tipe II dengan parameter yang diukur adalah kolesterol dan histopatologi pankreas. Lokasi penelitian Penelitian ini dilaksanakan di Laboratorium Fakultas Kedokteran Hewan Universitas Airlangga Surabaya. Penelitian ini merupakan jenis penelitian *true experimental* karena data

### OPEN ACCESS

ISSN 2580-7730 (online)

**Edited by:**

Andika Aliviameita

**\*Correspondence:**

Rizki Nurmalya Kardina  
rizki\_kardina@unusa.ac.id

**Received:** 13 November 2021

**Accepted:** 19 Desember 2021

**Published:** 31 Desember 2021

**Citation:**

Kardina RN, Santoso APR, Putri FK, Murtasyah ED, and Arif SWA (2021)

Effects of Giving Alfamangios on Cholesterol Levels and Pancreatic Appearance in Diabetes Mellitus Induced Rats

Medicra (Journal of Medical Laboratory Science/Technology).

4:2.

doi: 10.21070/medicra.v4i2.1618

melalui uji laboratorium dengan adanya perlakuan terhadap sampel penelitian. Sampel pada penelitian ini adalah tikus yang diinduksi diabetes mellitus. 30 tikus dipisah menjadi 5 kelompok setiap kelompok 6 tikus. Hasil penelitian ini Ada perbedaan pengaruh pemberian alfa mangiostin terhadap kadar kolesterol darah pada tikus yang telah terinduksi diabetes mellitus, serta ada perubahan bentuk morfologi pankreas yang disebabkan oleh radikal bebas.

**Kata Kunci:** Diabetes mellitus, Kadar kolesterol, Pankreas, Pemberian alfamangios

## PENDAHULUAN

Antioksidan merupakan tergolong senyawa flavonoid yang memiliki fungsi sebagai antioksidan alami. Antioksidan berfungsi untuk melawan atau memperlambat kerusakan akibat radikal bebas [Lelang & Oktavianus \(2009\)](#). Kulit buah mengandung antosianin seperti cyanidin-3-sophoroside, dan syanidin-3-glucoside. Senyawa tersebut berperan penting pada pewarnaan kulit manggis ([Qosim & Warid AI, 2007](#)). Senyawa yang terkandung dalam kulit buah manggis adalah *xanthone* yang meliputi *mangostin*, *mangosterol*, *mangostinon A dan B*, *trapezefolixanthone*, *tovophyllin B*, *alfa dan beta mangostin*, *garcinoma B*, *mangostanol*, *flavonoid epikatekin* dan *gartinin*. Senyawa *xanthone* pada kulit manggis merupakan antioksidan yang tinggi karena mengandung antioksidan sebesar 66,7 kali daripada wortel dan 8,3 kali lebih besar daripada jeruk. Selain itu sifat antioksidannya melebihi vitamin E dan vitamin C [Iswari & Sudaryono \(2007\)](#).

Manggis (*Garcinia mangostana* L.) merupakan anggota dari genus *Garcinia*, yang tumbuh di Thailand, Vietnam, Malaysia, Indonesia, Filipina, dan negara Asia Tenggara lainnya. Tumbuhan ini juga dibudidayakan secara luas di provinsi Guangxi, Hainan dan Zhejiang serta daerah lain di Cina. Penelitian sebelumnya melaporkan bahwa manggis mengandung berbagai bahan aktif, antara lain *xanthone*, asam fenolik, polisakarida dan pigmen. *Xanthone* adalah zat aktif utama dalam manggis, dimana senyawa isolat  $\alpha$ -Mangostin (1,3,6-trihydroxy-7-methoxy-2,8-bis(3-methyl-2-butenyl)-9H-xanthen-9-one) merupakan senyawa yang ditemukan paling dominan pada kulit buah dan batang pohon buah manggis (*Garcinia mangostana* L.) [Guo et al. \(2016\)](#). Senyawa ini dilaporkan banyak memiliki aktivitas farmakologis seperti antibakteri, antifungal, antidiabetes, anti kanker dan beberapa bioaktivitas lainnya [Asasutjarit et al. \(2019\)](#).

Diabetes melitus (DM) adalah yang masalah kesehatan utama masyarakat global dengan meningkatnya insiden dan prevalensi, terutama di negara berkembang dan negara industri baru. Kekhawatiran tentang penyakit kronis ini adalah difokuskan pada komplikasi serius terkait DM dapat mempengaruhi banyak sistem organ vital, sehingga memicu terjadinya kondisi patologis yang lebih parah dan bersifat irreversibel seperti nefropati, retinopati, vaskulopati, neuropati dan penyakit kardiovaskular, serta hepatopati. Penelitian ini menunjukkan bahwa DM berhubungan dengan sejumlah kelainan ginjal, yang akan menimbulkan titik akhir yaitu terjadinya gagal ginjal pada penderita [Satria et al. \(2018\)](#).

Kolesterol merupakan pembawa trigliserida. Kadar kolesterol total meliputi kadar kolesterol very low density lipoprotein (VLDL), low density lipoprotein (LDL), dan high density lipoprotein (HDL). Abnormalitas lipid pada penderita diabetik berperan penting dalam menyebabkan aterosklerosis diabetik [Ugwu et al. \(2009\)](#). Ketidaknormalan metabolisme lipid ini kemungkinan karena stress oksidatif dan terbentuknya radikal bebas, mempengaruhi mobilisasi FFA secara berlebihan, dan

menyebabkan terjadinya hipertriasilgliserolemia. Proses metabolisme lipid yang tidak normal menyebabkan kadar trigliserida (TG), low density lipoprotein (LDL) meningkat dan (HDL) menurun. Peningkatan kadar trigliserida (TG) dan Low Density Lipoprotein (LDL) diketahui sebagai faktor resiko terjadinya aterosklerosis, sedangkan kadar High Density Lipoprotein (HDL) mempunyai hubungan yang terbalik dengan faktor resiko aterosklerosis. Semakin tinggi kadar kolesterol HDL, semakin rendah resiko terjadinya aterosklerosis [Ugwu et al. \(2009\)](#).

Berdasarkan penelitian yang dilakukan [Wulandari \(2015\)](#) ekstrak kulit manggis memiliki efek antidiabetes dengan cara menetralkan senyawa radikal bebas, merusak sel  $\beta$  pankreas dan menurunkan kadar gula darah mendekati normal. Sedangkan menurut [Ibrahim & Kuncoro \(2012\)](#) menyatakan zat dari  $\alpha$ -Mangostin mengurangi radikal yang disebabkan oleh oksidan tembaga atau peroxyl dari Low Density Lipoprotein (LDL) manusia.

Sejauh ini, studi mengenai pengaruh senyawa isolat  $\alpha$ -Mangostin terhadap bioaktivitas ginjal pada kondisi diabetes sudah pernah dilakukan namun tidak spesifik jenis diabetes yang diberlakukan. Penelitian ini dilakukan bertujuan untuk mengkarakterisasi senyawa isolat  $\alpha$ -Mangostin menggunakan  $^{13}\text{C}$  and  $^1\text{H}$  NMR dan mengetahui apakah senyawa ini memiliki bioaktivitas pada gangguan ginjal pada tikus model diabetes melitus tipe 2 dengan parameter yang diukur adalah kadar kolesterol dan histopatologi pankreas.

## METODE

Penelitian ini memiliki nomer sertifikat *ethical clearance* 229/EC/KEPK/UNUSA/2020. Penelitian ini dilaksanakan di Laboratorium Fakultas Kedokteran Hewan Universitas Airlangga Surabaya. Jenis penelitian ini merupakan penelitian jenis *true experimental* karena data diambil melalui uji laboratorium dengan adanya perlakuan terhadap sampel penelitian. Sampel yang digunakan pada penelitian ini adalah 30 tikus yang telah diinduksi diabetes mellitus. Sebanyak 30 tikus dipisahkan menjadi 5 kelompok dan setiap kelompok terdiri dari 6 tikus.

Karakterisasi senyawa  $\alpha$ -Mangostin diperoleh dengan cara padatan murni yang diperoleh diambil sebanyak 7-10 mg dan dilarutkan dalam 0,5 ml pelarut bebas proton (CD<sub>3</sub>OD) yang dapat melarutkan dengan sempurna. Larutan sampel dimasukkan dalam tabung injection kemudian diletakkan dalam alat NMR Jeol JNM ECA 500 MHz untuk mengukur  $^1\text{H}$ -NMR dan  $^{13}\text{C}$ -NMR.

Pengukuran parameter biokimia kolesterol dilakukan dengan cara: tikus dibuat dalam kondisi diabetik dengan diinduksi pemberian larutan fruktosa 20% per oral dengan dosis 1,86 g/kg BB selama 56 hari yang diharapkan dapat menginduksi DM tipe II. Setelah 56 hari pemberian larutan fruktosa 20% per oral dengan dosis 1,86 g/kg BB, tikus dipuasakan semalaman kemudian kadar glukosa darah tikus diukur terlebih dahulu, kemudian diukur kembali kadar

glukosa darah tikus. Tikus dengan kadar glukosa darah lebih dari 150 mg/dl digunakan untuk penelitian pada kelompok perlakuan dan kontrol diabetik.

Hewan coba 30 ekor yang memenuhi kriteria inklusi dan eksklusi, dibagi dalam 5 kelompok perlakuan yaitu kelompok kontrol positif (diabetik), kontrol negatif, kelompok perlakuan yang diberi senyawa  $\alpha$ -mangostin dengan dosis 50 mg/kg BB, kelompok perlakuan yang diberi senyawa  $\alpha$ -mangostin dengan dosis 100 mg/kg BB dan kelompok perlakuan yang diberi senyawa  $\alpha$ -mangostin dengan dosis 150 mg/kg BB, kemudian diadaptasikan selama 14 hari. Selama proses aklimatisasi, diberikan pakan dan minum normal. Kemudian pada hari ke 15, hewan coba diinduksi dengan pemberian larutan fruktosa 20% per oral dengan dosis 1,86 gram/kg selama 56 hari. Hiperglukemia terjadi pada hari ke- 55 setelah induksi diet tinggi fruktosa. Selanjutnya kelompok perlakuan diberikan senyawa  $\alpha$ -mangostin sesuai dengan dosis tiap kelompok selama 14 hari. Pemeriksaan kadar glukosa darah puasa dilakukan menggunakan glucometer.

Pengukuran kolesterol serum tikus dilakukan dengan cara tikus dipuasakan selama 12 jam sebelum dilakukan pengambilan darah. Pengambilan darah dilakukan dengan cara tikus dianestesi terlebih dahulu menggunakan eter lalu dipegang dan dijepit bagian tengkuk dengan jari tangan. Tikus dikondisikan senyaman mungkin, kemudian pipa kapiler digoreskan pada retro-orbital pleksus. Pipa kapiler diputar sampai melukai pleksus, lalu darah ditampung pada tube EDTA untuk tujuan pengambilan plasma darah.

Darah yang diambil dari setiap mata tikus berkisar antara 1-1,5 ml. Darah dibiarkan selama 15 menit dan disentrifus selama 15 menit dengan kecepatan 3000 rpm. Plasma darah yang diperoleh dipipet menggunakan pipet mikro dan dimasukkan ke dalam tabung Effendorf lalu disimpan pada suhu -20°C. Cara pengukuran kadar kolesterol pengukuran kadar kolesterol total, LDL, HDL dan trigliserida dengan menggunakan spektrofotometer UV.

Pengukuran kadar kolesterol total tikus dilakukan dengan metode enzimatis dengan larutan pereaksi kolesterol (ELITech) yang mengandung buffer, fenol, sodium kolat, 4-aminoantipirin, kolesterol esterase, kolesterol oksidase dan peroksidase. Plasma darah dipipet menggunakan mikropipet sebanyak 0,011 dimasukkan ke dalam tabung reaksi, kemudian ditambahkan larutan pereaksi kolesterol ELITech sebanyak 1 ml dan dibiarkan selama 20 menit pada suhu kamar.

Sebagian blako digunakan pereaksi kolesterol ELITech sebanyak 1 ml dan sebagian standar digunakan 0,01 ml standart kolesterol dan 1 ml reagen kolesterol ELITech. Kemudian diukur absorbs dengan menggunakan spektrofotometer UV – Visibel pada panjang gelombang 500 nm.

Euthanasia merupakan proses bagaimana seekor hewan dibunuh dengan menggunakan teknis yang dapat diterima secara manusiawi. Tahapan selanjutnya dilakukan pembiusan pada masing- masing hewan coba menggunakan kloroform. Kemudian dilakukan pembedahan untuk

dilakukan pengambil organ pankreas dengan menggunakan pisau bedah. Tahap selanjutnya, organ ginjal diawetkan menggunakan formalin yang dilanjutkan pada tahap pembuatan preparat dengan pewarnaan HE (Hematoxylin Eosin). Pengamatan profil histopatologi Sel tubulus ginjal diamati menggunakan mikroskop

## HASIL DAN PEMBAHASAN

Penelitian ini dilakukan di laboratorium hewan coba Universitas Nahdlatul Ulama Surabaya. UNUSA terletak di jalan Jemursari no. 51-57 Surabaya, Jawa Timur.

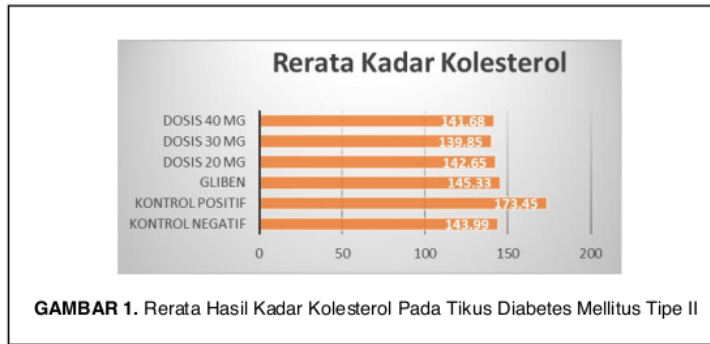
Berdasarkan Tabel 1 dan Gambar 1 didapatkan hasil bahwa kontrol positif dan kontrol negatif sesuai dengan hasil yang diharapkan, sedangkan dari ketiga perlakuan pemberian alfa mangostin yang bervariasi yaitu 20 mg/kgBB didapatkan hasil rerata kadar kolesterol 142,65 mg/dl, pemberian alfa mangostin dengan dosis 30 mg/kgBB didapatkan hasil rerata kadar kolesterol 139,85 mg/dl, sedangkan pemberian alfa mangostin dengan dosis 40 mg/kg BB didapatkan rerata kadar kolesterol 141,68 mg/dl. Pada perlakuan perlakuan dengan diberikan gliben mendapatkan kadar kolesterol 145,33 mg/dl. Hal tersebut menunjukkan bahwa pemberian alfa mangostin yang semakin besar pemberian dosis maka terjadi penurunan rerata kadar kolesterol dalam darah dengan kondisi tikus diabetes mellitus tipe II. Buah manggis memiliki senyawa xanthones yang dapat menghambat proses kolesterologenesis pada tahap sintesis squalene sebelum berlanjut menjadi kolesterol [Wiwin et al. \(2010\)](#).

Berdasarkan uji perbedaan dengan menggunakan uji statistik dengan uji Wilcoxon test didapatkan hasil sesuai dengan Tabel 2. Berdasarkan Tabel 2 berdasarkan uji perbedaan didapatkan nilai p value  $0,028 < \alpha 0,05$  artinya ada perbedaan antara kelompok kontrol positif dan kelompok negatif. Dimana berdasarkan hasil rerata kadar kolesterol pada kelompok negatif semakin tinggi jika dibandingkan dengan kelompok positif. Hal ini dikarenakan pemberian makan fruktosa yang dapat meningkatkan ekspresi gen lipogenik, dimana akan mempengaruhi sel hepar pada tikus yang telah diberikan tinggi fruktosa yang dapat menyebabkan oksidasi lipid dan peningkatan lipid yang dapat menyebabkan peningkatan kadar kolesterol tinggi. Menurut [Basciano et al. \(2005\)](#) mengatakan bahwa peningkatan homosistein ini meningkatkan resiko penyakit kardiovaskuler, dengan pemberian diet tinggi fruktosa juga dapat meningkatkan kadar trigliserida yang dapat menstimulasi sekresi VLDL dan dapat meningkatkan terjadinya penyakit aterosklerosis.

Berdasarkan Tabel 2 berdasarkan uji perbedaan didapatkan nilai p value  $0,028 < \alpha 0,05$  yang artinya ada perbedaan antara kelompok kontrol positif dan kelompok gliben. Dimana berdasarkan hasil rerata kadar kolesterol pada kelompok gliben semakin rendah jika dibandingkan dengan kelompok positif. Hal ini karena Gliben memiliki pengaruh untuk menurunkan kadar kolesterol dalam darah

**TABEL 1.** Rerata Hasil Kadar Kolesterol Pada Tikus Diabetes Mellitus Tipe II

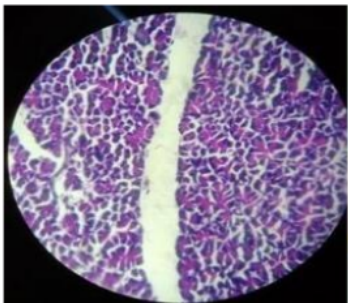
Kelompok	n	Mean rank	p-value
Kontrol negatif – Kontrol positif	6	3,50	0,028
Kontrol positif – Dosis 20 mg	6	3,50	0,028
Kontrol positif – Dosis 30 mg	6	3,50	0,028
Kontrol Positif – dosis 40mg	6	3,50	0,028
Kontrol positif – Gliben	6	3,50	0,028



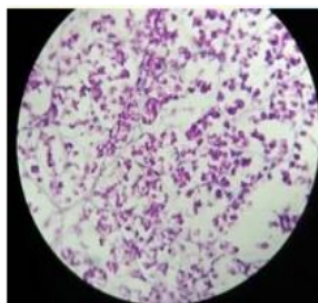
**GAMBAR 1.** Rerata Hasil Kadar Kolesterol Pada Tikus Diabetes Mellitus Tipe II

**TABEL 2.** Uji Perbedaan Kelompok Negatif dan Positif pada Pemberian Alfa Mangiostin

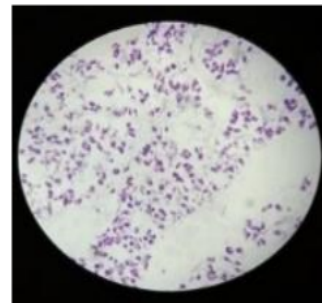
Perlakuan	Rerata
Kontrol Negatif	143.99 mg/dl
Kontrol Positif	173.45 mg/dl
Gliben	145.33 mg/dl
Alfa Mangostin 20 mg/kg BB	142.65 mg/dl
Alfa Mangostin 30 mg/kg BB	139.85 mg/dl
Alfa Mangostin 40 mg/kg BB	141.68 mg/dl



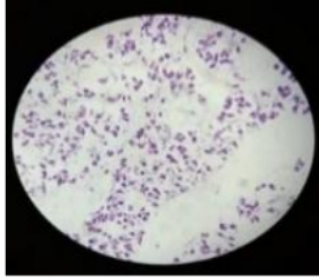
**GAMBAR 2.** Histopatologi Pankreas pada Kontrol Negatif dengan Kondisi Tikus Diabetes Mellitus



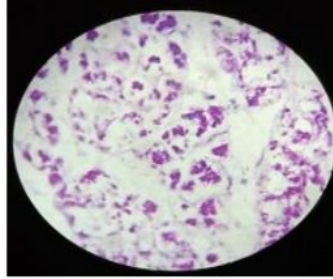
**GAMBAR 3.** Histopatologi Pankreas pada Kontrol Positif dengan Kondisi Tikus Diabetes Mellitus



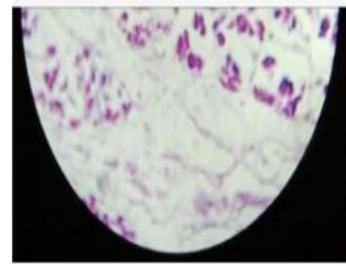
**GAMBAR 4.** Histopatologi Pankreas pada Kontrol Glibenklamid dengan Kondisi Tikus Diabetes Mellitus



**GAMBAR 5.** Histopatologi Pankreas pada Perlakuan Alfamangostin 40 mg dengan Kondisi Tikus Diabetes Mellitus



**GAMBAR 6.** Histopatologi Pankreas pada Perlakuan Alfamangostin 30 mg dengan Kondisi Tikus Diabetes Mellitus



**GAMBAR 7.** Histopatologi Pankreas pada Perlakuan Alfamangostin 20 mg dengan Kondisi Tikus Diabetes Mellitus

meskipun diberikan diet tinggi fruktosa. Pemberian diet tinggi fruktosa akan mempengaruhi resistensi insulin Menurut [Mirbadalzadeh & Shirdeh \(2012\)](#) mengatakan bahwa gliben dapat menghambat keseluruhan kadar kolesterol ester intraseluler yang telah terinduksi oleh LDL terasetil atau LDL teroksidasi di dalam sel J774, tetapi efeknya tidak begitu baik pada kadar kolesterol total, sehingga dapat diperkirakan target gliben adalah acyl-CoA cholesterol acyltransferase (ACAT).

Berdasarkan dari Tabel 2 didapatkan hasil bahwa ada perbedaan yang signifikan dengan p-value adalah 0,028 dimana ada perbedaan antara pemberian alfamangios terhadap kadar kolesterol yang terinduksi Diabetes mellitus tipe II.

*Xantone* merupakan senyawa metabolik yang berasal dari kulit buah manggis yang menjadi salah satu flavonoid minor yang memiliki reaksi warna dan gerakan kromatografi serupa dengan flavonoid [Harbone \(1987\)](#). Senyawa *xantone* yang terkandung dalam kulit buah manggis memiliki kadar antioksidan tinggi dan memiliki sifat sebagai imunomodulator yang dapat menstabilkan sel didalam tubuh [Mardiana \(2011\)](#).

Berdasarkan hasil penelitian, tikus yang diberikan alfamangios dengan dosis yang berbeda menunjukkan rata rata sel pada pankreas menunjukkan adanya kecenderungan pada perubahan morfologi yang lebih baik, hal ini menggambarkan adanya peningkatan jumlah sel pulau Langerhans lebih banyak. Gambaran histologi pankreas yang didapatkan pada tikus yang terinduksi diabetes mellitus memiliki gambaran yang berbeda-beda yang dapat disebabkan karena radikal oksigen bebas dalam mempertahankan kadar antioksidan di dalam tubuh.

Pulau Langerhans pada Gambar 2 sebesar 0%, sedangkan pada Gambar 3 pulau Langerhans mulai melebar sebesar 40%. Pada Gambar 4 pulau Langerhans sebesar 10%. Pulau Langerhans dalam keadaan normal terlihat dalam proses penyebaran sel-sel endokrin yang teratur yang menyebar dalam bentuk yang seragam dan inti terlihat jelas [Sholikhatin et al. \(2013\)](#). Senyawa flavonoid mempunyai struktur ideal sebagai antioksidan yang berfungsi sebagai radikal bebas dengan adanya senyawa fenol lebih dari satu yang tersusun oleh gugusan aromatic dan gugusan pH serta

terdapat ikatan rangkap yang terkonjugasi [Aulanni'am et al. \(2012\)](#). Kerusakan sel pankreas dapat disebabkan oleh banyaknya faktor salah satunya adalah genetik, infeksi oleh kuman, faktor nutrisi, zat diabetogenetik, serta stress oksidatif.

Perubahan hispatologi sel Langerhans pada Gambar 5 Gambar 6, dan Gambar 7 masing-masing memiliki pulau Langerhans sebesar 60%, 50% dan 10% dapat terjadi pada penderita Diabetes Mellitus secara kuantitatif yaitu pengurangan jumlah dan ukuran, sedangkan secara kualitatif akan terjadi nekrosis, degenerasi dan lain lain. Pada Gambar 5, Gambar 6, dan Gambar 7 terjadi peningkatan terkait perubahan pulau Langerhans. Perbaikan sel  $\beta$  pancreas terkait dengan senyawa bioaktif yang terkandung dalam alfa magostin yaitu flavonoid yang termasuk golongan senyawa polifenol yang memiliki aktiivitas antioksidan. Menurut [Suryani et al. \(2013\)](#) aktivitas antioksidan mampu menangkap radikal bebas yang menyebabkan kerusakan sel  $\beta$  pankreas dan akan menghambat kerusakan sel  $\beta$  pankreas tersisa yang masih tetap berfungsi. Antioksidan tersebut mampu melindungi sejumlah sel  $\beta$  yang normal sehingga memungkinkan akan terjadi mengalami proses regenerasi sel  $\beta$  yang masih ada melalui proses mitosis atau pembentukan pulau baru dengan cara proliferasi dan diferensiasi endokrin.

Keterbatasan dalam penelitian ini yaitu, penelitian dilakukan pada masa pandemi sehingga menyebabkan mengalami kendala dalam pemeliharaan hewan coba.

## KESIMPULAN

Ada perbedaan pengaruh pemberian alfa mangiostin terkadap kadar kolesterol darah pada tikus yang telah terinduksi diabetes mellitus, serta ada perubahan bentuk morfologi pankreas yang disebabkan oleh radikal bebas.

## KONTRIBUSI PENULIS

Semua penulis berperan dalam proses penelitian dan penyusunan artikel.



## PENDANAAN

Sumber pendanaan penelitian ini berasal dari Hibah Internal Penelitian 2021 oleh Lembaga Penelitian dan Pengabdian Masyarakat Universitas Nahdlatul Ulama Surabaya.

## UCAPAN TERIMA KASIH

Penulis mengucapkan terimakasih kepada Lembaga Penelitian dan Pengabdian Masyarakat Universitas Nahdlatul Ulama Surabaya.

## REFERENSI

- Asasutjarit, R., Meesomboon, T., Adulheem, P., Kittiwisut, S., Sookdee, P., Samosomsuk, W., & Fuongfuchat, A. (2019). Physicochemical properties of alpha-mangostin loaded nanomeulsions prepared by ultrasonication technique. *Heliyon*, 5(9), 1-11. doi: 10.1016/j.heliyon.2019.e02465
- Aulanni'am, A., Roosdiana, A., & Rahmah, N. L. (2012). The potency of *Sargassum duplicatum* Borry Extract on Inflammatory Bowel Disease Therapy in *Rattus norvegicus*. *Journal of Life Sciences*, 6(2), 144-154. doi: 10.13140/2.1.1481.7925
- Basciano H, Federico L, & Adeli K. (2005). Fructose, Insulin resistance, and metabolic dyslipidemia. *Nutr & Metav*. 2 (5), 1-14. doi: 10.1186/1743-7075-2-5.
- Guo, M., Wang, X., Lu, X., Wang, H., & Brodelius, P. E. (2016).  $\alpha$ -Mangostin Extraction from the Native Mangosteen (*Garcinia mangostana* L.) and the Binding Mechanisms of  $\alpha$ -Mangostin to HSA or TRF. *PLoS ONE*, 11(9), e0161566. doi:10.1371/journal.pone.0161566.
- Harbone, J. B. (1987). *Metode Fitokimia (Terjemahan)*. Jakarta: ITB.
- Ibrahim, A., & Kuncoro, H. (2012). Identifikasi Metabolit Sekunder dan Aktivitas Antibakteri Ekstrak Daun Sungkai (*Peronema canescens* JACK) terhadap beberapa Bakteri Patogen. *J. Trop Pharm Chem*, 2(1), 8-18. doi: 10.25026/jtpc.v2i1.43
- Iswari, K., & Sudaryono, T. (2007). *Empat Jenis Olahan Manggis, Si Ratu Buah Dunia dari Sumba*. Sumbar: BPTP.
- Mardiana, L. (2011). *Ramuan dan Khasiat Kulit Buah Manggis*. Jakarta: Penebar Swadaya.
- Mirbadalzadeh, R., & Shirdel, Z. (2012). Antihyperglycemic and Antihyperlipidemic effects of *Cornus mas* extract in diabetic rats compared with glibenclamide. *Elixir Hormones and Signaling*, 47(2012), 8969-8972. Retrieved from [https://www.elixirpublishers.com/articles/1351171502\\_47%20\(2012\)%208969-8972.pdf](https://www.elixirpublishers.com/articles/1351171502_47%20(2012)%208969-8972.pdf)
- Qosim, W. A. (2007). Kulit Buah Manggis sebagai Antioksidan. Retrieved from <http://anekaplanta.wordpress.com/2007/12/26/kulit-buah-manggis-sebagai-antioksidan/>.
- Satria, H., Decroli, E., & Afrwardi. (2018). Faktor Resiko Pasien Nefropati Diabetik yang di Rawat di Bagian Penyakit Dalam RSUP Dr. M. Djamil Padang. *Jurnal Kesehatan Andalas*, 7 (2), 149-153. doi: 10.25077/jka.v7i2.794
- Sholikhatin, S., Aulanni'am, & Wuragil, D. K. (2013). Perubahan Kadar Malondialdehid (MDA) dan Gambaran Histopatologi Pankreas Pada Tikus (*Rattus norvegicus*) AITD Hasil Induksi Capra hirus Tiroglobulin (cTg). Program Kedokteran Hewan. Universitas Brawijaya Malang. 1-8.
- Suryani, N., Endang, T., & Aulanni'am. (2013). Pengaruh Ekstrak Biji Metanol terhadap Peningkatan Kadar Insulin, Penurunan Ekspresi TNF- $\alpha$  dan Perbaikan Jaringan Pankreas Tikus Diabetes. *Jurnal Kedokteran Brawijaya*, 27(3), 137-145. 10.21776/ub.jkb.2013.027.03.3
- Ugwu, M., Odimegwu, D. C., Ilbezim, E. C., & Esimone, C. O. (2009). Antibiotic resistance patterns of staphylococcus aurei isolated from nostrils of healthy humansubjects in a southeastern nigeria locality. *Macedonia Journal Of Medical Sciences*, 2(4), 294-300. doi: 10.3889/MJMS.1857-5773.2009.0068
- Wiwin, S., Lia, K., & Endang, D. W. (2010). Uji Aktivitas Antioksidan dan Penentuan Kandungan Antosianin Total Kulit Buah Manggis (*Garcinia mangostana* L.). *Majalah Obat Tradisional*, 15(2):64-70. Retrieved from <https://jurnal.ugm.ac.id/TradMed/article/view/8071/6262>
- Wulandari, T. V. (2015). Pembuatan Suplemen dari Kulit Manggis dan Perbandingan Aktivitas Antioksidannya dengan Suplemen Herbal Komersial Terhadap Tikus Wistar Jantan dengan Kondisi Stres Oksidatif. *Skripsi*. Universitas Brawijaya. Malang.

**Conflict of Interest Statement:** The authors declare that the research was conducted in the absence of any commercial or financial relationships that could be construed as a potential conflict of interest.

Copyright © 2021 Kardina, Santoso, Putri, Murtasiah, and Arif. This is an open-access article distributed under the terms of the Creative Commons Attribution License (CC BY). The use, distribution or reproduction in other forums is permitted, provided the original author(s) and the copyright owner(s) are credited and that the original publication in this journal is cited, in accordance with accepted academic practice. No use, distribution or reproduction is permitted which does not comply with these terms.

# Effects of Giving Alfamangios on Cholesterol Levels and Pancreatic Appearance in Diabetes Mellitus Induced Rats

---

## ORIGINALITY REPORT

---

**12%**

SIMILARITY INDEX

**10%**

INTERNET SOURCES

**7%**

PUBLICATIONS

**3%**

STUDENT PAPERS

---

## MATCH ALL SOURCES (ONLY SELECTED SOURCE PRINTED)

---

1%

★ [talenta.usu.ac.id](http://talenta.usu.ac.id)

Internet Source

---

Exclude quotes  On

Exclude matches  < 1%

Exclude bibliography  On